

ELÜLSŐ KERESZTSZALAG SZAKADÁS

Diagnózis & Gyógykezelés

Az elülső keresztszalag sérülése a leggyakoribb oka a kutya hátsó lábát érintő sántaságnak. Elszakadhat, megnyúlhat a térdszalag, hogyha a térdízület nem várt módon, hirtelen csavarodik. Negatívan befolyásolják a térdízület épségét a túlsúly, biomechanikai problémák, kisebb ismétlődő stresszhatások. Ezen tényezők megléte idővel kóros elváltozásokhoz vezetnek.

Elülső keresztszalag szakadásra hajlamos fajták

- Akita
- Amerikai Staffordshire Terrier
- Chow Chow
- Angol Bulldog
- Golden Retriever
- Labrador Retriever
- Újfundlandi
- Rottweiler
- Bernáthegyi

Az EKSZ részlegesen, illetve teljes mértékben szakadhat. A folytonosságában megszakadt szalag és a következményes ízületi instabilitás miatt a térdízület megduzzad, fájdalmassá válik, és begyullad. Gyógykezelés nélkül általában az ellenkező oldali lábon is kialakul ugyanazon probléma.

Diagnózis

A probléma felderítése

Nagytestű, túlkondicionált, idős, aktív életet folytató kutyákban gyakrabban fordul elő ez a betegség. Egy mindenre kiterjedő kórelőzményből és egy aprólékosan kivitelezett fizikális vizsgálatból könnyedén fény deríthető a problémára.

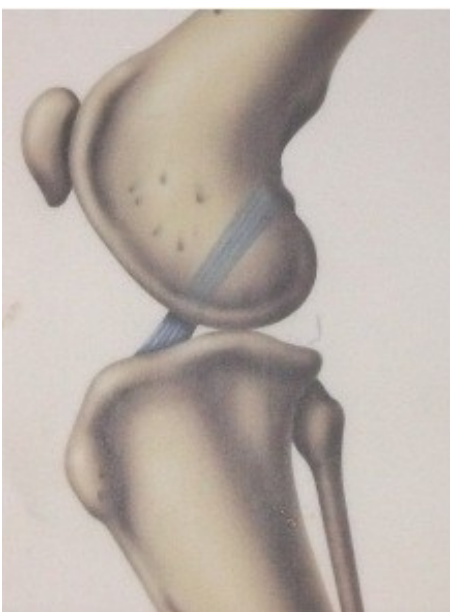Az EKSZ sérülés tünetei

- Sántítás
- Abnormális ülő pozíció (a lábát oldalra kinyújtva tartja)
- Nehézkes felállás
- Merev járásmód
- Munkakerülés
- Izomsorvadás
- Térdtájéki duzzanat

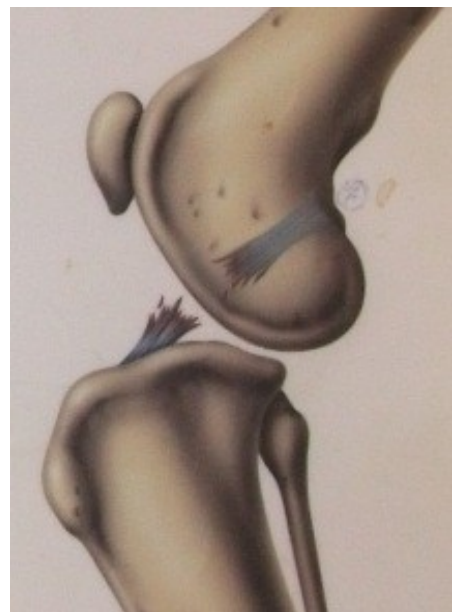
A fizikális vizsgálat során a tapasztalt fájdalmasság és a duzzanat minősége alapján az állatorvos meg tudja ítélni a térdízület állapotát. Ha régebb óta fennáll már a probléma, akkor az izomsorvadás is nagyon szembetűnő lehet. Vizsgálat közben a térd abnormális mozgathatóságát is észre lehet venni. A betegségre utal továbbá, hogy az állat nem szívesen hajlítja a térdét, inkább oldalra kinyújtott lábbal ül vagy fekszik. Röntgen vizsgálatra is szükség lehet az esetleges degeneratív elváltozások megítélése miatt.

Az Elülső KeresztSzalag, vagy EKSZ

Normál Ízület



Abnormális ízület az EKSZ szakadása miatt



Gyógykezelési lehetőségek

Hajlamosító tényezők

- Túlkondíció
- Fejlődési rendellenesség
- Autoimmun betegség
- Kor
- Ízületgyulladás
- Korábbi sérülés
- Nagytestű fajta
- Gyenge izomtónus

A konzervatív kezelés a következő lépésekből áll: **1)** optimális kondíció fenntartása, **2)** állatorvos által összeállított speciális „gyógytorna” **3)** megfelelő nem-szteroid gyulladáscsökkentő –, és porcerősítő terápiával összekötve. Kistestű, vagy valamilyen oknál fogva nem műthető kutyáknál effektív lehet ez a kezelési metódus is.

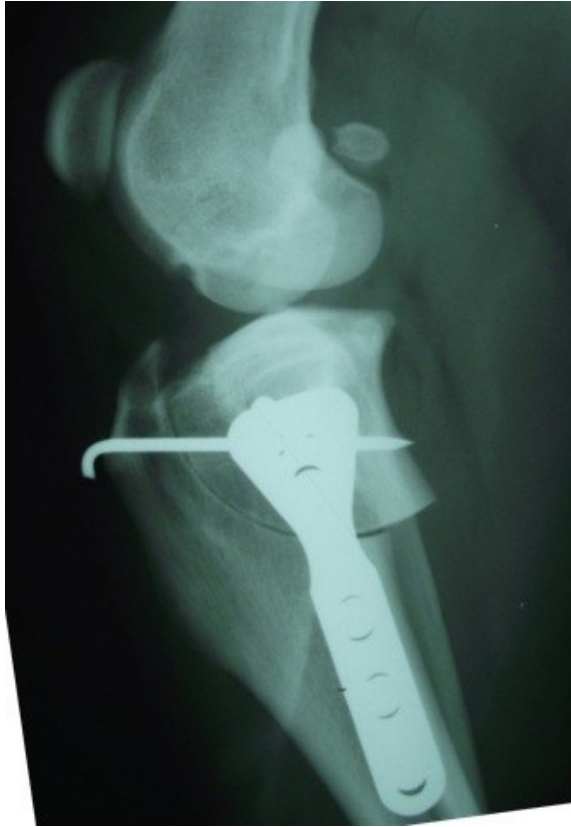Fontos tudni, hogy megfelelő korrekciós műtéti ellátás nélkül a sántaság, a diszkomfort érzet, valamint a degeneratív elváltozások tovább súlyosbodhatnak.

Műtéti megoldás

A kezelés célja, hogy megszűnjön az ízület instabilitása és az ezzel járó fájdalom. Az ízület stabilizálásával újra normálisan fog működni a kutya térdje. Így kutyánk visszanyerheti az életkedvét, és ismét boldogan szaladgálhat.

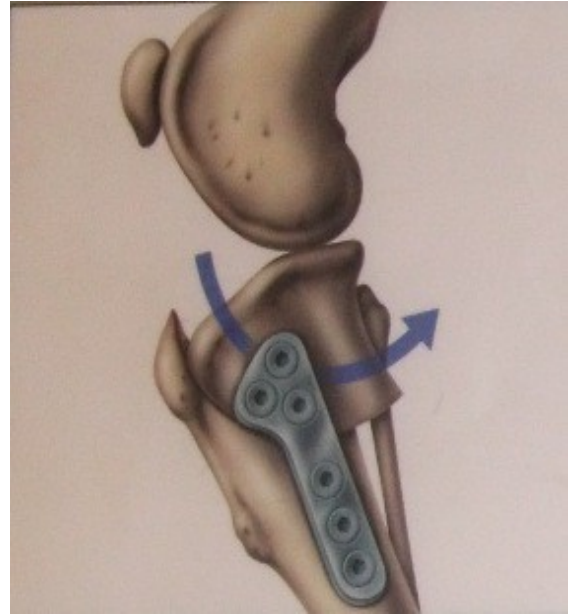
Mi a TPLO?

A Tibial Plateau Leveling Osteotomy (TPLO) a jelenleg létező leghatékonyabb módszer a térdízület stabilizálására.



Műtét közben a sípcsontot elvágják és elforgatják, majd egy implantátum segítségével újraegyesítik.

Ez megváltoztatja a térdízület biomechanikáját, visszaállítja az ízület stabilitását, szalagpótlás nélkül.



A felmérések alapján közel 90%-os hatékonyságú a TPLO technika, és a legtöbb állatorvos számára az arany standardot jelenti az EKSZ szakadás terápiajában.

Egyéb sebészi megoldások

Az „Extra-kapszuláris” stabilizációs technikák során egy prosztetikus, műanyag szalaggal stabilizálják a térdízületet. Ezek a módszerek nagymértékben függenek a képződő hegyszövet stabilizáló hatásától.

